



DOTT.SSA MARIA FRANCESCA RINALDI - CURRICULUM VITAE

e-mail: mariafrancesca_rinaldi@yahoo.it

DATI ANAGRAFICI ED ITER FORMATIVO



La Dott.ssa Maria Francesca Rinaldi è nata a Rimini (RN) il 28-01-1976. Dopo il **diploma di maturità scientifica** conseguito presso il Liceo Scientifico "A. Serpieri" a Rimini nel 1994 con il voto di 60/60 e lode, ha conseguito la **laurea in Medicina e Chirurgia** con 110/110 e lode presso l'Università degli Studi di Bologna il 14 Dicembre 2001.



Ha superato l'**esame di stato per l'abilitazione allo svolgimento della Professione Medica** nella prima sessione dell'anno 2002. È iscritta all'**Albo dei Medici Chirurghi** della provincia di Bologna.



Ha conseguito il **diploma di Specializzazione in Radiodiagnostica** presso l'Università di Bologna l'8 Novembre 2005 con 70/70 e lode.

Ha successivamente conseguito il titolo di **dottore di ricerca in "Scienze Pneumo-Cardio-Toraciche di Interesse Medico e Chirurgico"** sempre presso l'Università degli Studi di Bologna.



È autrice di **18 articoli su riviste scientifiche internazionali** e di **32 contributi a corsi e congressi nazionali ed internazionali**.



È stata insignita del premio "**Young Investigator Award**" per la miglior comunicazione orale presentata al Doctorate Rounds dell'Università degli Studi di Bologna del 19 Dicembre 2008.



È membro della **SIRM** (Società Italiana di Radiologia Medica) dal 2003 ed è iscritta alla sezione di Senologia.

ESPERIENZE LAVORATIVE



01 novembre 2005 → 16 agosto 2006.

ha prestato servizio dapprima come medico specialista frequentatore ed in seguito in qualità di dirigente medico a tempo pieno per supplenza su gravidanza presso la **Radiologia dell'Ospedale "M. Bufalini" di Cesena**. L'attività lavorativa è stata prevalentemente incentrata sulla **radiologia senologica**, ed è stata inserita anche nei turni delle varie diagnostiche (radiologia tradizionale, ecografia e TC), comprese le guardie attive e le reperibilità, con esperienza anche presso la radiologia d'urgenza del Pronto Soccorso.




17 agosto 2006 → 30 ottobre 2006.

ha frequentato come medico volontario frequentatore l'unità di Radiologia dell'**Ospedale "Bellaria- C.A. Pizzardi" di Bologna**.



01 novembre 2006 → 19 dicembre 2016.

Ha svolto attività di medico specialista radiologo presso il servizio di **Radiologia III del policlinico S.Orsola-Malpighi di Bologna**, dapprima con incarico libero professionale e dal dicembre 2010 come dirigente medico assunta a tempo indeterminato svolgendo attività diagnostiche nel campo della radiologia tradizionale, dell'ecografia, dell'ecocolor doppler, della TC e della RM, lavorando con i reparti di rianimazione, cardiologia, cardiocirurgia, chirurgia toracica, chirurgia generale e chirurgia dei trapianti. Da novembre 2014 è stata assegnata al centro mammografico del Policlinico. Ha inoltre frequentato l'U.O.C. di Senologia dell'ospedale Bellaria di Bologna dal 25-01-2016 al 05-02-2016.



23 gennaio 2017 ad oggi.

Effettua attività di medico specialista radiologo libero professionista presso il **Poliambulatorio Privato Zappi Bartalena di Imola** dove si occupa di ecografia, radiologia tradizionale, mammografia e risonanza magnetica; dall'1 gennaio 2019 riveste il ruolo di responsabile del Servizio di Senologia del centro.

COMPETENZE MEDICHE

- radiologia convenzionale
- mammografia
- ecografia e color doppler
- tomografia computerizzata (TC)
- risonanza magnetica (RM)
- attestato BLSD (Basic Life Support Defibrillation)


PUBBLICAZIONI SU RIVISTE SCIENTIFICHE



Berzigotti A, **Rinaldi MF**, Magalotti D, Morelli MC, Zappoli P, Andreone P, Rossi C, Zoli M.

Primary prophylaxis with nadolol in cirrhotic patients: Doppler patterns of splanchnic hemodynamics in good and poor responders.


J Hepatol. 2006 Feb;44:310-316.



Caruso Lombardi A, **Rinaldi MF**, Bartalena T, Elmi F, Mughetti M.

Urinary Ascites Due to Retroperitoneal Fibrosis: A Case Report.


Acta Radiologica. 2007;48:119-121.



Bartalena T, Pascali E, **Rinaldi MF**, Marasco R, Bassi F, Alboni C, Gavelli G.


Transmigrated intrauterine device discovered 17 years after its insertion.

Australasian Radiology. 2007;51:B284-B286.



Bartalena T, Oboldi D, Guidalotti PL, **Rinaldi MF**, Bertaccini P, Napoli G, Gavelli G.
Lung Perfusion in Patients With Pulmonary Hypertension (PH): Comparison Between MDCT Pulmonary Angiography With minIP Reconstructions and 99mTc-MAA Perfusion Scan.

Investigative Radiology. 2008;43:368-373.




Bartalena T, Giannelli G, **Rinaldi MF**, Rimondi E, Rinaldi G, Sverzellati N, Gavelli G.
Prevalence of thoracolumbar vertebral fractures on multidetector CT. Underreporting by radiologists.

European Journal of Radiology. 2009;69:555-559.



Rinaldi MF, Bartalena T, Giannelli G, Braccaioli L.
Swyer-James Syndrome: X-ray and MDCT findings.

The Internet Journal of Radiology. 2009;9(2).



Bartalena T, Buia F, Borgonovi A, **Rinaldi MF**, Modolon C, Bassi F.
DISH of the cervical spine causing epiglottis impingement.

Indian Journal of Radiology and Imaging. 2009;19:132-134.



Bartalena T, **Rinaldi MF**, Rinaldi G, Zanzani S, Sverzellati N, Tani G, Sciutti R.
Ingested Aluminium Foreign Body.
European Journal of Radiology Extra. 2009;71:e23-e24.



Bartalena T, **Rinaldi MF**, Alboni C, Giannelli G, Leoni C, Rinaldi G.
Krukenberg Tumor from Gastric Adenocarcinoma: CT findings.
The Internet Journal of Radiology. 2009;10(1).



Bartalena T, **Rinaldi MF**, Sverzellati N, Allegri V, Fanti S.
Tract metastasis from previously unknown malignant pleural mesothelioma: a case report.
Cases Journal 2009;2:7834.



Bartalena T, **Rinaldi MF**, Rimondi E, Rossi G, Bartalena D.
Sunburn appearance on MRI.
The Internet Journal of Radiology. 2009;10(2).



Bartalena T, **Rinaldi MF**, Rossi G, Rossi G.
DISH and OPLL of the cervical spine.
EURORAD. 2009 Nov 20;Case 7936. URL: <http://www.eurorad.org/case.php?id=7936>



Bartalena T, **Rinaldi MF**, De Luca C, Rimondi E.
Patellar tendon rupture: radiologic and ultrasonographic findings.
Western Journal of Emergency Medicine. 2010;11:90-91.

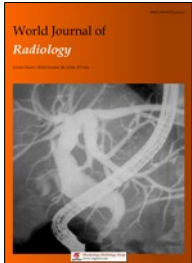


Rinaldi MF, Bartalena T, Braccaioli L, Sverzellati N, Mattioli S, Rimondi E, Rossi G, Zompatori M, Battista G, Canini R.
Three-dimensional analysis of pulmonary nodules: variability of semiautomated volume measurements between different versions of the same software.
La Radiologia Medica. 2010;115:403-412.



Rinaldi MF, Bartalena T, Giannelli G, Rinaldi G, Sverzellati N, Canini R, Gavelli G.
Incidental lung nodules on CT examinations of the abdomen: prevalence and reporting rates in the PACS era.

European Journal of Radiology. 2010;74:e84-e88.



Bartalena T, **Rinaldi MF**, Modolon C, Braccaioli L, Sverzellati N, Rossi G, Rimondi E, Busacca M, Albisinni U, Resnick D.

Incidental vertebral compression fractures in imaging studies: lessons not learned by radiologists.

World Journal of Radiology. 2010;2:399-404.



Bartalena T, **Rinaldi MF**.

Hyperdense spleen after prolonged gold therapy.

Canadian Medical Association Journal. 2010;182:E858.



Bartalena T, Leoni C, Pastore Trossello M, **Rinaldi MF**, Cianfoni A, Caprara G, Sverzellati N, De Filippo M, Padovani R.

Hourglass cystic schwannoma of the trochlear nerve.

Acta Bio Medica Atenei Parmensis. 2010;81:147-150.

COMUNICAZIONI ORALI E POSTER A CORSI E CONGRESSI



Rinaldi MF, Scarcella E, Pasi N, Ercolani MG, Sassi C.
Correlazione tra reperti HRCT e fase neutropenica in pazienti oncoematologici con aspergilloso polmonare invasiva (IPA).



Bartalena T, Guidalotti PL, Oboldi D, **Rinaldi MF**, Bertaccini P, Napoli G, Gavelli G
Lung Perfusion in Patients with Pulmonary Arterial Hypertension (PAH): Comparison Between MDCT Pulmonary Angiography with minIP Reconstructions and 99mTc-MAA Perfusion Scan.
European Society of Thoracic Imaging and Fleischner Society Second Joint Meeting.
Atene, 8-10 giugno 2007.




Rinaldi MF.
Incidental lung nodules on CT examinations of the abdomen. A new challenge to the radiologist in the MDCT and PACS era.
Doctorate Rounds 2007.
Società Medica Chirurgica di Bologna. Bologna, 14 dicembre 2007.



Rinaldi MF, Bartalena T, Giannelli G, Rinaldi G, Sverzellati N, Gavelli G.
Riscontro incidentale di noduli polmonari in esami TC dell'addome. Possibili implicazioni medico-legali nell'era del PACS.
43° Congresso Nazionale SIRM.
Roma, 23-27 maggio 2008.



Rinaldi MF.
Variability of semiautomated volume measurements between different versions of the same lung volumetry software.
Doctorate Rounds 2008.
Società Medica Chirurgica di Bologna. Bologna, 19 dicembre 2008



Rinaldi MF, Bartalena T, Giannelli G, Sverzellati N, Rimondi E, Rossi G, Canini R, Gavelli G.
Incidental lung nodules on CT examinations of the abdomen: prevalence and reporting rates in the PACS era.
2nd World Congress of Thoracic Imaging and Diagnosis in Chest Disease.
Valencia, 30 maggio - 2 giugno 2009.



Bartalena T, **Rinaldi MF**, Braccaioli L, Sverzellati N, Mattioli S, Battista G, Zompatori M, Canini R

Reducing the number of thin-section CT images of the chest by using wider reconstruction intervals: effects on image quality of multiplanar and 3D reformations and lung nodule volumetry results.


2nd World Congress of Thoracic Imaging and Diagnosis in Chest Disease.
Valencia, 30 maggio - 2 giugno 2009.



Rinaldi MF, Bartalena T, Braccaioli L, Sverzellati N, Mattioli S, Battista G, Zompatori M, Canini R

Poster. Variability of semiautomated volume measurements between different versions of the same CT lung nodule volumetry software.


2nd World Congress of Thoracic Imaging and Diagnosis in Chest Disease.
Valencia, 30 maggio - 2 giugno 2009.



Rinaldi MF, Bartalena T, Giannelli G, Sverzellati N, Rimondi E, Rossi G, Canini R, Gavelli G.

Poster. Incidental lung nodules on CT examinations of the abdomen: prevalence and reporting rates in the PACS era.

2nd World Congress of Thoracic Imaging and Diagnosis in Chest Disease.
Valencia, 30 maggio - 2 giugno 2009.



Bartalena T, Giannelli G, **Rinaldi MF**, Rossi G, Rimondi E, Sverzellati N, Braccaioli L, Gavelli G

Poster. Prevalence of thoracolumbar vertebral fractures on multidetector CT. Underreporting by radiologists.

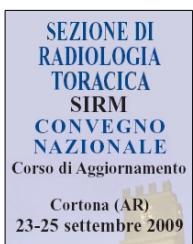2nd World Congress of Thoracic Imaging and Diagnosis in Chest Disease.
Valencia, 30 maggio - 2 giugno 2009.



Bartalena T, Giannelli G, **Rinaldi MF**, Rossi G, Rimondi E, Sverzellati N, Braccaioli L, Gavelli G

Prevalenza delle fratture vertebrali osteoporotiche negli studi con TC multidetettore. Reperti incidentali frequenti ma spesso ignorati.

Congresso Nazionale Sezione di Radiologia Muscoloscheletrica SIRM.
Genova, 11 giugno 2009.



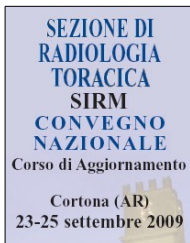Bartalena T, **Rinaldi MF**, Modolon C, Braccaioli L, Rossi G, Rimondi E, Busacca M, Albisinni U

Fratture vertebrali osteoporotiche incidentali misconosciute negli studi Rx e TC del torace: una lezione non ancora assimilata dai radiologi.


Convegno Nazionale Sezione di Radiologia Toracica SIRM.
Cortona, 23-25 settembre 2009.



Rinaldi MF, Bartalena T, Braccaioli L, Sverzellati N, Mattioli S, Rimondi E, Rossi G, Zompatori M, Battista G, Canini R
Analisi tridimensionale dei noduli polmonari: variabilità delle misurazioni volumetriche semiautomatiche tra differenti versioni dello stesso software.
Convegno Nazionale Sezione di Radiologia Toracica SIRM.
Cortona, 23-25 settembre 2009.



Bartalena T, **Rinaldi MF**, Braccaioli L, Sverzellati N, Mattioli S, Rossi G, Rimondi E, Zompatori M, Battista G, Canini R
Ridurre il numero di immagini a strato sottile negli esami TCMD del torace usando intervalli di ricostruzione più ampi: effetto sulla qualità delle ricostruzioni MPR e 3D-VR ed influenza sull'analisi volumetrica dei noduli polmonari.
Convegno Nazionale Sezione di Radiologia Toracica SIRM.
Cortona, 23-25 settembre 2009.




Bartalena T, **Rinaldi MF**, Modolon C, Braccaioli L, Sverzellati N, Rossi G, Rimondi E, Busacca M, Albisinni U
Incidental osteoporotic fractures in radiologic studies: lessons not learned by radiologists. A review of the literature.
ECR 2010. European Congress of Radiology.
Vienna, 4-8 marzo 2010.



Bartalena T, **Rinaldi MF**, Pravatà E, Cianfoni A, Rimondi E, Rossi G, Bartalena D.
Isotropic T2-weighted imaging of the spine with SPACE sequences: a pictorial review and post-processing tutorial.
ESMRMB 2013. 30th Annual Scientific Meeting.
Tolosa, 3-5 ottobre 2013.



Bartalena T, **Rinaldi MF**, Pravatà E, Cianfoni A, Rimondi E, Rossi G, Bartalena L, Bartalena D.
Value of VIBE T1-weighted sequences with fat suppression for the diagnosis of lumbar spondylolysis.
ESMRMB 2013. 30th Annual Scientific Meeting.
Tolosa, 3-5 ottobre 2013.



Bartalena T, **Rinaldi MF**, Pravatà E, Cianfoni A, Rimondi E, Rossi G, Bartalena L, Bartalena D.
Added value of sacral coronal sequences in routine MRI of the lumbar spine.
ESMRMB 2013. 30th Annual Scientific Meeting.
Tolosa, 3-5 ottobre 2013.



Bartalena T, **Rinaldi MF**, Pravatà E, Cianfoni A, Bartalena L, Bartalena D.
RM total-body senza mdc in meno di 1 ora con sequenze morfologiche, DWI ed angio-RM usando l'imaging parallelo: la nostra esperienza su soggetti asintomatici.

46° Congresso Nazionale SIRM.
Firenze, 22-25 maggio 2014.



Bartalena T, **Rinaldi MF**, Pravatà E, Cianfoni A, Bartalena L, Bartalena D.
Black blood imaging del poligono di Willis con sequenze SPACE T2. Correlazione con le immagini TOF. Esperienza iniziale.

46° Congresso Nazionale SIRM.
Firenze, 22-25 maggio 2014.



Bartalena T, **Rinaldi MF**, Pravatà E, Cianfoni A, Rimondi E, Bartalena L.
Localizers a confronto: vantaggi delle sequenze Single Shot Turbo Spin Echo T2 pesate rispetto alle Spoiled Gradient Echo T1 pesate nella pianificazione degli esami RM.

46° Congresso Nazionale SIRM.
Firenze, 22-25 maggio 2014.



Bartalena T, **Rinaldi MF**, Rimondi E, Rossi G, Bartalena L, Bartalena D.
Periartrite calcifica gleno-omerale in RM: valore delle sequenze TrueFISP T2 con eccitazione dell'acqua.

46° Congresso Nazionale SIRM.
Firenze, 22-25 maggio 2014.



Bartalena T, **Rinaldi MF**, Pravatà E, Cianfoni A, Rimondi E, Bartalena L.
Imaging isotropico T2-pesato del rachide con sequenze SPACE: applicazioni cliniche e guida al post-processing.

46° Congresso Nazionale SIRM.
Firenze, 22-25 maggio 2014.



Bartalena T, **Rinaldi MF**, Pravatà E, Cianfoni A, Rimondi E, Bartalena L.
Valore aggiunto delle sequenze coronali mirate sull'osso sacro nello studio RM del rachide lombare.

46° Congresso Nazionale SIRM.
Firenze, 22-25 maggio 2014.



Bartalena T, **Rinaldi MF**, Pravatà E, Cianfoni A, Rossi G, Bartalena L.
Utilizzo delle sequenze VIBE T1 con soppressione del grasso nei casi di spondilolisi lombare.
46° Congresso Nazionale SIRM.
Firenze, 22-25 maggio 2014.



Bartalena T, Bartalena L, **Rinaldi MF**, Rimondi E, Facchini G, Resnick D.
Tomosintesi della mano e del polso utilizzando un apparecchio mammografico digitale: esperienza iniziale e confronto con la tecnica Rx convenzionale.
47° Congresso Nazionale SIRM.
Napoli, 15-18 settembre 2016.



Bartalena T, Bartalena L, **Rinaldi MF**, Pravatà E, Panara V, Cianfoni A.
Sequenze assiali MEDIC T2* sul midollo cervico-dorsale: riduzione degli artefatti da movimento mediante bande di saturazione "ad X".
47° Congresso Nazionale SIRM.
Napoli, 15-18 settembre 2016.



Bartalena T, Bartalena L, **Rinaldi MF**, Rimondi E, Facchini G, Rossi G.
Proiezioni radiografiche assiali di spalla, ginocchio ed anca: come acquisirle in modo semplice anche senza disporre di un apparecchio pensile.
47° Congresso Nazionale SIRM.
Napoli, 15-18 settembre 2016.



Bartalena T, Bartalena L, **Rinaldi MF**, Pravatà E, Panara V, Cianfoni A.
Imaging volumetrico dell'encefalo dopo mdc: valore aggiunto delle sequenze VIBE T1 SPAIR.
47° Congresso Nazionale SIRM.
Napoli, 15-18 settembre 2016.



Bartalena T, Bartalena L, **Rinaldi MF**, Sverzellati N, Rimondi E, Rossi G.
Utilizzo delle sequenze VIBE T1 con ricostruzioni MIP per la visualizzazione di lesioni nodulari polmonari di piccole dimensioni in RM.
47° Congresso Nazionale SIRM.
Napoli, 15-18 settembre 2016.



Bartalena T, Bartalena L, **Rinaldi MF**, Rimondi E, Facchini G, Rossi G.
**Centatura RM della spalla più semplice utilizzando localizers HASTE T2
inclinati a 45°.**

47° Congresso Nazionale SIRM.

Napoli, 15-18 settembre 2016.



Bartalena T, Bartalena L, **Rinaldi MF**, Pravatà E, Panara V, Cianfoni A.
**Utilizzo della bobina body flex nelle RM del rachide dorsale e lombare:
un semplice accorgimento per aumentare il rapporto segnale/rumore.**

47° Congresso Nazionale SIRM.

Napoli, 15-18 settembre 2016.